Encyclopédie Médico-Chirurgicale – E – 20-816-A-10

Tumores benignos del esófago

P Romanet
A Cosmidis
J Faivre

Resumen. – Los tumores benignos del esófago son muy raros. Su incidencia real es incierta ya que la mayoría son asintomáticos y por ello se estudia a través de series de autopsias: A. Plachta encontró 99 casos en una serie de 19982 autopsias consecutivas durante un período de 50 años (prevalencia de 0,50 %) [53]. Sin embargo, el desarrollo reciente de la ecoendoscopia ha aumentado el número de lesiones descubiertas de forma fortuita.

Las primeras descripciones fueron realizadas por Schneider en 1717, Munro en 1763 y Aplavin en 1891 [29]. Las primeras exéresis quirúrgicas fueron realizadas por Sauerbruch en 1932 y Oshawa en 1933 [71]. Estos tumores benignos son en general asintomáticos y hoy en día la mayoría de ellos son hallazgos endoscópicos o ecoendoscópicos. La dificultad diagnóstica inicial ante tal hallazgo consiste en identificar el origen esofágico de la lesión, diferenciarla de una compresión extrínseca y afirmar su benignidad. Las biopsias son a menudo difíciles de realizar cuando las lesiones son de localización submucosa; para algunos autores, están contraindicadas [11,58, 64]. En los últimos años, los progresos de las técnicas de diagnóstico por imágenes, y particularmente de la ecoendoscopia, han permitido afinar el diagnóstico. La ecoendoscopia permite afirmar la localización esofágica de una lesión submucosa y determinar a qué capa histológica de la pared pertenece [7, 5].

El desarrollo reciente de las técnicas de cirugía toracoscópica ha permitido reducir la morbilidad y el coste del tratamiento de los tumores benignos [11, 26, 58].

© 2000, Editions Scientifiques et Médicales Elsevier SAS, París. Todos los derechos reservados.

Clasificación

Los tumores benignos del esófago se dividen desde el punto de vista histológico clásicamente en tres grupos [48]:

— tumores epiteliales, representados principalmente por pólipos fibrovasculares, papilomas, adenomas y quistes;

— tumores conjuntivos, agrupando esencialmente leiomiomas, tumores vasculares y mesenquimatosos;

— tumores heterotópicos, representados por los tumores de Abrikossoff.

La clasificación más comúnmente admitida hoy día en clínica hace referencia a la localización de los tumores con respecto a la pared esofágica. Se clasifican en tres grupos:

— lesiones intraluminales, polipoides, a menudo pediculadas, que provocan disfagia;

— lesiones intraparietales, las más frecuentes, entre las cuales se encuentran los leiomiomas;

— lesiones extraparietales o paraesofágicas, en las que la sintomatología puede deberse a compresión de los órganos adyacentes [31, 45].

Clínica

Ningún signo funcional es específico y aproximadamente el 85 % de los tumores del esófago son totalmente asintomáticos [53], como la mayoría de las lesiones intraluminales. Las lesiones intraparietales provocan una disfagia sólo cuando son circunferenciales o casi [31]. No existe correlación entre su tamaño y la importancia de la sintomatología [31, 47].

Los signos funcionales se reparten en tres grupos: digestivos, respiratorios y dolorosos [31].

Philippe Romanet : *Professeur des Universités, praticien hospitalier, chef de service, service d'ORL, de chirurgie cervicofaciale et de phoniatrie.*
Alain Cosmidis : *Praticien hospitalier, service ORL.*
Jean Faivre : *Professeur des Universités, praticien hospitalier, chef de service, service de gastroentérologie.*
Centre hospitalier régional universitaire, BP 1519, 21033 Dijon cedex.

SIGNOS DIGESTIVOS

Son dominados por la disfagia, habitualmente progresiva e insidiosa o intermitente y raramente brutal o total. A veces es paradójica, más marcada para los líquidos que para los sólidos.

Habitualmente no existe correlación entre el tamaño de la lesión y la importancia de la disfagia [31, 47].

A menudo se asocia a reflujo, particularmente en los leiomiomas, lo que determina la sintomatología [43, 49]. En 838 casos de leiomiomas esofágicos, Seremetis encontró pirosis en el 40 %, muy a menudo asociados a hernia hiatal [63]. No se sabe si el leiomioma es responsable del reflujo o si esta asociación es fortuita, dada la frecuencia del reflujo gastroesofágico en la población general [14, 32].

Otros signos digestivos pueden presentarse de manera aislada o acompañar la disfagia: sialorrea, regurgitaciones, náuseas, vómitos e hipo permanente o intermitente. Las hemorragias son excepcionales y frecuentemente causadas por una hernia hiatal asociada; deben hacer considerar una lesión maligna [43, 44, 65]. En las lesiones intraluminales la ulceración del polo inferior puede determinar un sangrado oculto [58].

SIGNOS RESPIRATORIOS

Se observan en las lesiones voluminosas y sobre todo en el niño. Se trata de manifestaciones de compresión traqueal o bronquial de tipo tusígeno: disnea, sibilancias, episodios de sofocación e infecciones broncopulmonares repetidas. Acompañan siempre a los signos digestivos.

Se han descrito excepcionalmente signos de compresión de la cava superior [71].

El clásico accidente de asfixia, a veces mortal, puede revelar en algunos casos un pólipo fibrovascular enclavado en la laringe o la cavidad bucal [12, 31, 51, 58].

DOLOR

Varía de simple molestia epigástrica a dolor retrosternal más intenso, sensación de cuerpo extraño o quemazón al momento de la deglución. A veces se trata de un cuadro doloroso engañoso, de tipo pseudocoronario, con irradiación hacia los miembros superiores y/o dolores de esfuerzo [71].

Los signos generales son muy raros: anemia, debida a hemorragias repetidas de una lesión ulcerosa, anorexia y adelgazamiento en caso de disfagia severa.

Diagnóstico

A menudo los tumores benignos presentan un aspecto radiológico y endoscópico tranquilizador, pero sólo el examen histológico puede aportar la certeza diagnóstica.

EXÁMENES RADIOLÓGICOS

La radiografía torácica simple es normal. En caso de lesión muy voluminosa puede mostrar un ensanchamiento del mediastino, habitualmente posterior, o signos pleuropulmonares [15, 31].

La radiografía por contraste permite diferenciar los tumores intraluminales de las lesiones intraparietales [15].

En las lesiones intraluminales las imágenes son lagunares, más o menos regulares, redondeadas u ovaladas, rodeadas de un halo mucoso de seguridad. La base de inserción del tumor no es siempre fácil de reconocer y determina una muesca semilunar de contornos lisos. Algunas lesiones pediculadas son más o menos móviles según la posición del paciente [33].

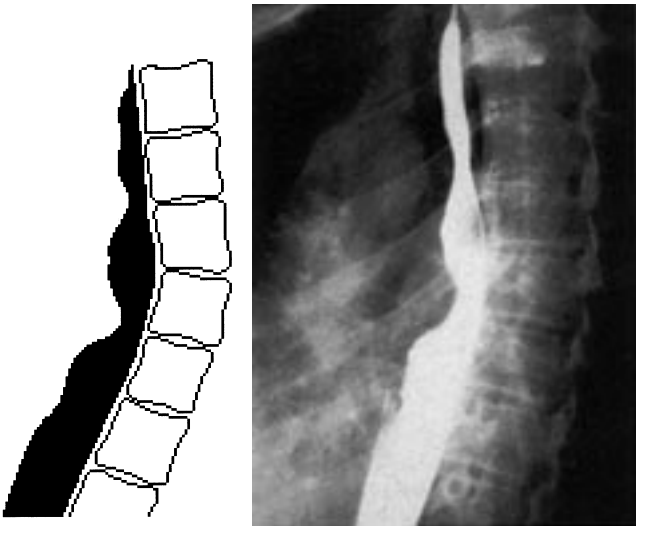

1 *Aspecto radiológico del leiomioma del esófago.*

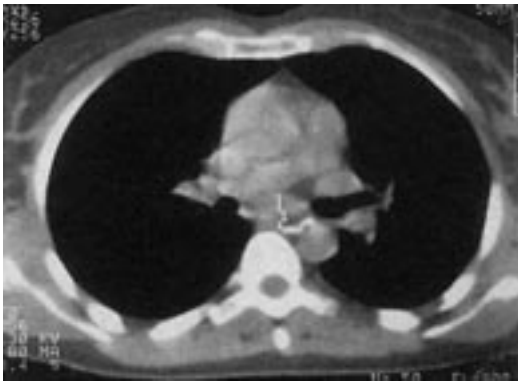

2 *Aspecto escanográfico del leiomioma del esófago.*

El aspecto puede ser engañoso y evocar un megaesófago por la dilatación esofágica asociada o por una imagen lagunar interpretada como cuerpo extraño en estasis [34, 40].

Estas imágenes son generalmente únicas pero, como en la papilomatosis, pueden también presentarse de tres o cuatro hasta una multitud, lo que da a la mucosa un aspecto carcomido y granuloso. Como máximo la imagen es la de una estenosis irregular que sugiere un carcinoma.

Los tumores intraparietales *(fig. 1)* determinan las amputaciones parietales regulares, en media luna. Se implantan en la pared esofágica formando un ángulo agudo en los leiomiomas [31] y más abierto en los quistes [31, 58]. El tránsito esofágico es a menudo normal en los tumores de Abrikossoif de pequeño volumen [25].

Las lesiones extraparietales forman imágenes lagunares regulares o un aspecto de desplazamiento o desviación del esófago en caso de tumor voluminoso. Son a menudo difíciles de distinguir de una compresión extrínseca.

El tránsito esofágico puede revelar una lesión esofágica, sobre todo en caso de lesión voluminosa de tipo dilatación, y puede confundirse con un megaesófago o un divertículo, particularmente en los leiomiomas [15, 31].

Ningún signo radiológico permite afirmar la benignidad.

El escáner *(fig. 2)* permite evocar el diagnóstico a través del examen del grosor de la pared del esófago. El examen puede

ser más sensible a través de la insuflación o la ingestión de agente de contraste [58]. El grosor normal de la pared es de 3 mm y cualquier aumento es patológico [15].

Un engrosamiento simétrico corresponde a una patología no tumoral, de tipo varicoso o esofagitis. Un engrosamiento asimétrico sugiere un tumor benigno o maligno. Una invasión de la grasa mediastinal es signo de malignidad [15, 25].

El escáner permite a veces evocar el diagnóstico histológico a través del estudio de la densidad de la lesión, como en el caso de los leiomiomas [33, 63].

ENDOSCOPIA

Hoy día es el examen de elección para el diagnóstico. A menudo el tumor se descubre en el transcurso de una fibroendoscopia o una esofagoscopia con tubo rígido.

En las lesiones intraluminales el tumor se observa directamente y puede ser biopsiado fácilmente. Aparece como una placa blancuzca, una lesión verrugosa o aframbruesada o bajo la forma de un pólipo sésil o pediculado [14]. En este tipo de lesión la endoscopia permite a veces la resección del tumor.

Cuando la mucosa está alterada, la coloración con Lugol permite diferenciar la lesión de un carcinoma incipiente [46, 72].

La fibroendoscopia es delicada de realizar en las lesiones polipoides, ya que puede pasar por alto un tumor de implantación alta cuando la mucosa es normal [29, 34] o cuando el pólipo se deja desplazar fácilmente por el endoscopio. A menudo la lesión se localiza en su polo inferior y hay que esforzarse para reconocer su implantación alta [58]. La endoscopia debe ser muy cuidadosa pues puede producirse una regurgitación del pólipo al momento de retirar el fibroscopio, con riesgo de enclavarse en la laringe [30]. Las lesiones intraparietales están recubiertas de una mucosa normal y por ello todas tienen más o menos el mismo aspecto de rechazo o de deformación regular de la pared. No producen prácticamente nunca una estenosis infranqueable con el fibroendoscopio [58].

En algunos casos, como en los tumores de Abrikossoff, la mucosa puede ser inflamatoria o ulcerada en las formas malignas [25].

Estos tumores intraparietales plantean un problema diagnóstico ya que a menudo son difíciles de diferenciar de una compresión extrínseca y difíciles de biopsiar [43, 63]. Las biopsias demasiado superficiales extraen generalmente mucosa esofágica normal [31], corren el riesgo de modificar el plano de disección entre el tumor y las diferentes capas de la pared y de provocar una adherencia, haciendo inevitable su abertura en el curso de la operación [25]. Por esta razón ciertos autores las contraindican [11, 58, 64].

Por último, la fibroendoscopia permite la exploración de todo el esófago y la demostración de signos o lesiones evocadores de un reflujo gastroesofágico, así como el examen del estómago y del duodeno en busca de lesiones asociadas [72].

ECOENDOSCOPIA

Este examen es ciertamente el aporte más interesante de los últimos años en materia de diagnóstico. Es utilizado sobre todo en cancerología, para el estudio de la infiltración de tumores e invasión de tejidos adyacentes [66]. Esta técnica asocia las ventajas de la visualización directa de la lesión por endoscopia al estudio del grosor de la pared del esófago y de las estructuras vecinas por ecografía [7]. Consiste en un examen ecográfico directo, endocavitario, mediante una sonda ultrasonora colocada en el extremo de un fibroscopio. Los primeros trabajos sobre esta técnica fueron publicados por Di Magno en 1982 [15, 16, 18]. Requiere anestesia general debido al calibre importante del aparato.

Permite diferenciar una lesión intraparietal de una compresión extrínseca y sobre todo determinar el origen de una lesión con respecto al grosor de la pared *(fig. 3)*: el leiomioma es una estructura hipoecogénica, desarrollada a expensas de la *muscularis mucosae* o la capa muscular bajo una mucosa normal [2, 7, 43, 63, 76], mientras que el tumor de Abrikossoff respeta la capa muscular. Este diagnóstico de localización tiene una fiabilidad casi absoluta [15].

La ecoendoscopia también permite diferenciar los quistes de los leiomiomas, estableciendo su naturaleza líquida o mucoide [50, 58].

Aporta un acercamiento al diagnóstico de benignidad de una lesión estudiando los parámetros de regularidad de sus contornos, su homogeneidad, la ausencia de invasión de tejidos adyacentes y de adenopatía mediastinal. En una serie de 46 lesiones benignas del esófago recopilada por Kalantzis la sensibilidad fue del 92 % [37]. Yamada propone el estudio de cinco parámetros a favor de la malignidad: tamaño superior a 30 mm, forma nodular, presencia de zona anecógena, heterogeneidad de la ecoestructura y presencia de ulceración de más de 5 mm. La positividad de tres o más de estos criterios es muy evocadora de malignidad [75].

En las lesiones intraluminales la ecoendoscopia presenta una imagen ecodensa y permite a veces reconocer el vaso nutriente del pólipo [59]. Su calibre determina la elección de la técnica de resección: endoscópica o quirúrgica [32, 66].

Diagnóstico anatomopatológico

LEIOMIOMAS

Son los tumores benignos más frecuentes del esófago: el 59 % en una serie de 246 lesiones citada por Reed [58] y el 69 % en la serie de Seremetis [63]. No obstante, son raros. En 1994 Marmuse recopiló menos de 1 000 casos [43]; él mismo aportó tres casos. Son de 50 a 100 veces menos frecuentes que el cáncer [58]. Su incidencia es de una a dos de cada 1 000 autopsias, lo que demuestra la frecuencia de las formas asintomáticas [43, 55].

Se observan en todas las edades, pero más frecuentemente entre los 40 y 60 años. La proporción en cuanto al sexo es de dos hombres por una mujer [43, 58, 63].

Cuando la lesión mide menos de 5 cm [31, 58] (aproximadamente el 50 % de los leiomiomas del esófago) la mayoría de los pacientes son asintomáticos [43]. En caso de existir, la sintomatología corresponde a disfagia asociada a dolores retrosternales y/o sensación de plenitud intratorácica [43, 63]. La disfagia se presenta en el 47,5 % de los casos y habitualmente progresa lenta o intermitentemente [58, 63]. A menudo se acompaña de reflujo, lo que determina la sintomatología [43, 49]. Otros signos digestivos son náuseas y vómitos. La hemorragia es poco frecuente y debe hacer pensar en lesión asociada o maligna [43, 44, 65].

El dolor retrosternal se presenta en el 45 % de los casos, bajo forma de sensación de plenitud u opresión [58, 63] y tendría su causa en la constricción del esófago por la lesión [31].

Las lesiones voluminosas pueden determinar signos respiratorios por compresión bronquial [43].

Los signos generales, anorexia y adelgazamiento, se presentan en el 24 % de los casos [63].

■ *Localización*

Se trata en el 97 % de los casos de un tumor intraparietal submucoso nacido de las fibras musculares lisas de la circular interna [43, 68]. Las formas de desarrollo mediastinal constituyen el 2 % de los casos y el 1 % restante corresponde a lesiones polipoides intraluminales [43, 63].

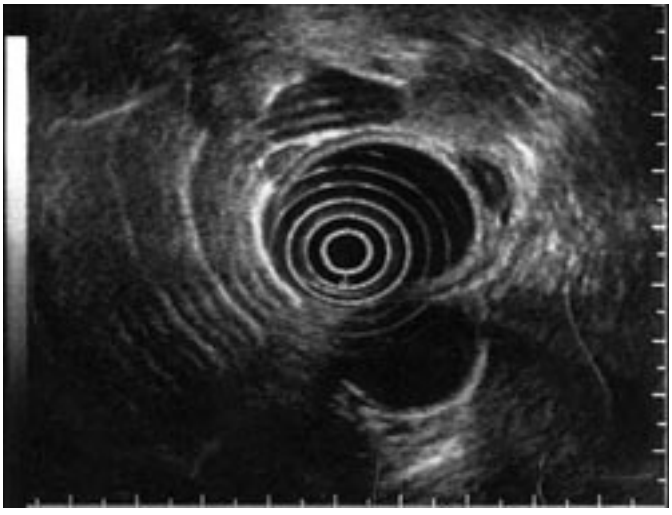

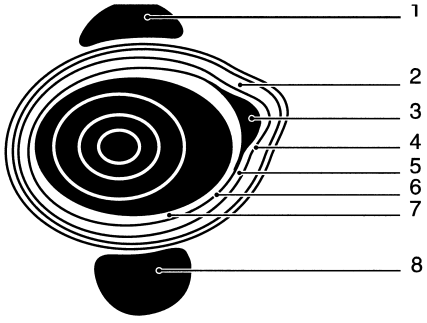

3 *Aspecto ecoendoscópico del leiomioma del esófago.*
1. Tráquea; 2. adventicia; 3. Leiomioma asentado en la muscularis mucosa; 4. lámina propia; 5. submucosa; 6. muscularis mucosa; 7. mucosa; 8. aorta.

Se sitúan en el 50 al 60 % de los casos a nivel del tercio inferior del esófago. No son frecuentes a nivel del esófago proximal, donde predominan las fibras musculares estriadas [43].

El leiomioma es a menudo único, pero las formas múltiples constituyen el 1 al 2 % de los casos. Excepcionalmente forman una leiomiomatosis nodular múltiple con focos tumorales independientes [43, 63]. Estas formas deben distinguirse de la leiomiomatosis difusa, caracterizada por un desarrollo hipertrófico de la capa muscular asociado a fibrosis, sin formación nodular individualizable. Afecta al adulto joven y al niño, a menudo de sexo femenino [6, 43, 58].

■ *Evolución*

El crecimiento es muy lento: existen casos de pacientes asintomáticos bajo vigilancia durante muchos años, sin manifestación funcional [43]. En la serie recogida por Seremetis, sobre más de 800 leiomiomas el 30 % los pacientes describe síntomas en evolución desde hace más de 5 años [58, 63].

El riesgo de degeneración maligna es controvertido ya que nunca ha sido demostrado formalmente. Para algunos autores es casi inexistente [23, 27, 36, 43, 63].

■ *Anatomopatología*

Macroscopia

Generalmente las lesiones son de pequeño volumen: 2 a 10 cm de diámetro. Son esféricas u ovaladas, uni o polilobuladas [43]. A menudo son aisladas pero también han sido observadas lesiones múltiples (de a dos o tres) [58].

Crecen de forma concéntrica y las lesiones voluminosas toman la forma de un cilindro que rodea el esófago en forma de herradura o en espiral en el grosor de la pared [43, 58, 63]. Se han observado algunas formas gigantes [24, 43, 63].

La ulceración de la mucosa es excepcional, al contrario de las localizaciones gástricas e intestinales en donde es frecuente [43, 44].

Microscopia

Las biopsias endoscópicas son difíciles pues a menudo son demasiado superficiales para estas lesiones submucosas. Muchas veces el diagnóstico se confirma sólo después del análisis de la pieza de exéresis [43, 63]. Los leiomiomas están constituidos por células musculares lisas, alargadas, de aspecto fusiforme, sin mitosis ni anomalía citonuclear, asociadas a tejido fibroso en proporciones variables. Se observan calcificaciones intratumorales en el 1,8 % de los casos [43, 63].

Leiomiomas en el niño

El leiomioma del esófago es particularmente grave en el niño. Han sido descritos 22 casos, mayoritariamente de niñas. En el 91 % de los casos se trata de lesiones difusas; en el 70 % de los casos se extienden al cardias y en el 35 % a todo el esófago. Se realizó una esofagectomía total en el 65 % de los casos, con una mortalidad del 21 % [9, 5].

PÓLIPOS FIBROVASCULARES

La denominación de pólipo fibrovascular señala un grupo heterogéneo de lesiones intraluminales que adoptan, según el componente conjuntivo mayoritario, las denominaciones de: fibrolipoma, angiolipoma, mixoma, fibroma, mixofibroma o fibromioma [34, 58]. Constituyen el 0,5 al 1 % de los tumores del esófago y aproximadamente el 25 % de los tumores benignos [59, 73].

Se presentan generalmente en el hombre, especialmente a los 60 y 70 años [58].

Mientras la lesión es pequeña son a menudo clínicamente latentes [34]. Sino, la expresión habitual es la disfagia intermitente [34].

Los otros signos funcionales no son específicos: náuseas, vómitos, molestia retrosternal, sensación de cuerpo extraño faríngeo, adelgazamiento. A veces la ulceración del polo inferior puede provocar sangrado oculto [58].

En ocasiones se manifiestan a través de un accidente de asfixia que puede ser mortal, debido a la regurgitación brusca de un pólipo implantado en la boca de Killian que se enclava en la laringe [12, 31, 51, 58].

■ *Localización*

Son tumores del tercio superior: 85 % se implantan a nivel o cerca de la boca esofágica [34, 58, 70]. Se deberían, como los divertículos de Zenker, a una disfunción del esfínter superior del esófago [51].

■ *Evolución*

Se produce bajo la forma de un aumento progresivo del volumen, más o menos rápido, pero sobre todo por las complicaciones, a menudo graves Totten señaló un tercio de casos de muerte en una serie de 40 pacientes [70].

Los riesgos son: obstrucción laríngea por regurgitación de la masa, a veces mortal [12], consecuencias de la obstrucción esofágica y complicaciones pulmonares crónicas del reflujo [12, 34].

Aún no ha sido descrita la degeneración maligna de un pólipo [58].

Anatomopatología

Macroscopia

El pólipo fibrovascular comienza como un engrosamiento nodular submucoso y luego se alarga progresivamente bajo la acción del peristaltismo, adoptando la forma de una masa única alargada, cilíndrica, recubierta de mucosa esofágica normal [31, 34, 58].

Cuando el polo inferior de la lesión se localiza cerca del cardias o cuando existe procedencia gástrica, pueden producirse ulceraciones superficiales mecánicas o pépticas en la mucosa esofágica [58].

Microscopia

El tumor está formado por tejido fibrovascular, tejido adiposo en proporción variable y recubierto de mucosa normal [58].

TUMORES DE ABRIKOSSOFF

Estos tumores, prácticamente siempre benignos y descritos por Abrikossoff en 1926 [1], son llamados también tumores de células granulosas, debido a la presencia de granulaciones PAS (ácido periódico de Schiff) positivas en su citoplasma [25].

Son raros y la localización esofágica representa sólo el 1,8 % de las localizaciones de los tumores de Abrikossoff: en 1985, Coutinho recopiló 119 casos [13, 25, 39, 58]. Las localizaciones habituales son superficiales: piel, tejido celular subcutáneo y lengua. Las localizaciones profundas (digestivas, sistema nervioso, faringolaringeas [59] y árbol traqueobronquial) no son frecuentes [25].

Constituyen del 12 [20] al 50 % [41] de los tumores benignos del esófago.

La edad media es de 42,5 años, comprendida entre 19 y 65 años. La proporción con respecto al sexo es de 1,2 a 2 hombres por 1 mujer [13, 25].

Estas lesiones permanecen mucho tiempo asintomáticas (50 % de los casos) [47] y su descubrimiento se hace habitualmente en el transcurso de una endoscopia. Nueve casos de 119 son descubrimientos de autopsias [25]. Ningún signo es específico y la sintomatología es dominada sobre todo por la disfagia. Otros signos son molestia retrosternal y adelgazamiento. Los signos funcionales aparecen generalmente cuando la lesión sobrepasa 1 cm, pero no existe correlación entre el tamaño de ésta y la importancia de la sintomatología [31, 47].

Los exámenes fibroscópicos y ecoendoscópicos confrontados con los resultados de biopsias profundas permiten confirmar el diagnóstico en la mayoría de los casos [25, 69]. Una vez establecido el diagnóstico, debe buscarse otra localización (piel, mama, vías aerodigestivas superiores) [25].

Localización

El tumor es a menudo único, pero el 20 % de los pacientes presenta una lesión múltiple. Germain señala una sola infiltración circunferencial del esófago en toda su longitud [25].

El 5 al 14 % de los pacientes presenta una localización esofágica asociada a una localización en otro órgano [58].

El lugar de localización más frecuente es el tercio inferior, aún en caso de lesiones múltiples [25, 69].

Evolución

Es imprevisible: algunos tumores permanecen estables y asintomáticos durante mucho tiempo, mientras que otros evolucionan rápidamente [25].

Las formas malignas de los tumores de Abrikossoff, comprendidas todas las localizaciones, son excepcionales [74]. En las 119 observaciones recopiladas por Coutinho se describen sólo tres casos de lesiones esofágicas malignas [13].

En cambio, la asociación con una lesión maligna existe en el 10 % de los casos. En las observaciones recopiladas por Germain la asociación se presentó 10 veces sobre 90, nueve veces se trataba de un carcinoma, de los cuales tres eran del esófago, y una vez de un linfoma. El diagnóstico de cáncer se hace habitualmente después del de tumor de Abrikossoff, en un período de 8 meses a 10 años [25, 38].

No se ha establecido si existe una relación directa entre tumor de Abrikossoff y cáncer, o si se trata de una asociación fortuita. Es cierto que muchas observaciones de tumores de Abrikossoff se asocian a alcoholismo y tabaquismo [25].

Anatomopatología

Macroscopia

El tamaño del tumor tiene un límite mínimo de 2 cm en el 69 % de los casos

Se trata de un tumor firme, blancuzco o grisáceo, implantado en la submucosa, bien delimitado, no encapsulado y fácilmente separable de las estructuras vecinas [25].

Excepcionalmente el tumor es más voluminoso, con un diámetro superior a 4 cm. En este caso se adhiere a las estructuras contiguas y obliga a veces a practicar extensas resecciones [25].

Microscopia

Son tumores de células voluminosas con citoplasma eosinófilo de aspecto granular, sin atipia nuclear. Ese aspecto granuloso PAS positivo se debe a la abundancia de lisosomas intracitoplasmáticos, de ahí su nombre [25].

Patogenia

Abrikossoff postuló una teoría miogénica: las células granulosas procederían de una transformación de las fibras musculares estriadas [1]. Esta teoría está actualmente abandonada.

La teoría histiocitaria relaciona estos tumores con un proceso pseudotumoral formado de elementos histiocitarios modificados por una alteración metabólica local [15].

Los tumores de Abrikossoff serían de origen neurogénico. El estudio inmunohistoquímico muestra la presencia de proteína S 100, que se encuentra en algunos tumores nerviosos o en los melanomas. Por otro lado, el inmunomarcaje de la enolasa neurona específica es positivo [25]. La teoría neurogénica atribuye un origen schwanniano a estas lesiones, sobre criterios ultraestructurales histoenzimáticos y cultivos celulares [25, 45].

QUISTES ESOFÁGICOS Y DUPLICACIONES

Los quistes son en orden de frecuencia el tercer tumor benigno del esófago.

Su incidencia en una serie de autopsias es de 1 de cada 8 200.

Su clasificación en quistes adquiridos y congénitos ha sido establecida por Arbona [4].

Los quistes congénitos comprenden las duplicaciones, los quistes broncogénicos, gástricos y los quistes de inclusión. Son vestigios embrionarios. Durante el desarrollo embrionario, el intestino primitivo es limitado por un epitelio simple ciliado que oblitera su luz. Luego se forman longitudinalmente algunas vacuolas y su agrupación forma una nueva luz. La persistencia de una de estas vacuolas individualizada en la pared del intestino primitivo provoca la formación del quiste [58].

Los quistes adquiridos son los quistes por retención.

Otros quistes son los quistes neuroentéricos.

Duplicaciones

La duplicación del esófago, o «doble esófago», es un quiste del intestino primitivo tapizado por un epitelio escamoso que posee submucosa y dos capas musculares [4]. Es a menudo extraparietal.

Es más frecuente en el hombre y se ve a menudo en el tercio inferior (60 %), pero en la serie de Arbona se presenta en el 23 % de los casos en el tercio superior y en el 17 % en el tercio medio [4]. Las duplicaciones largas son raras.

Un tercio de las duplicaciones de los tercios medio e inferior es asintomático. De otro modo, los signos asociados son disfagia y molestia retrosternal o epigástrica [4].

En el niño se diagnostican a menudo las duplicaciones del tercio superior, pues determinan una sintomatología respiratoria por compresión traqueal o bronquial [58].

Quistes bronquiales, gástricos y de inclusión

Son los quistes intraparietales [58].

Los quistes bronquiales contienen cartílago y son muy raros.

Los quistes gástricos están limitados por una mucosa gástrica y sujetos a ulceraciones y hemorragias [58].

Los quistes de inclusión son debidos a la persistencia de uno de los tres tipos de células epiteliales que aparecen en el transcurso del desarrollo embrionario [31]. Son tapizados por un epitelio de tipo respiratorio o escamoso, no poseen capa muscular ni contienen cartílago. Su contenido es habitualmente mucoide [58].

La mayoría de los quistes de inclusión aparece en el esófago distal. Solo el 10 % se sitúa en el esófago cervical y son diagnosticados en la pequeña infancia por una sintomatología respiratoria [58].

Quistes adquiridos

El esófago normal contiene glándulas mucosas en la lámina propia y la submucosa. La obstrucción de los conductos excretores de estas glándulas puede dar origen a la formación de quistes de retención [58]. Se asocian casi siempre a reflujo y la obstrucción del canal excretor de la glándula se debe posiblemente a esta irritación crónica [31].

Pueden ser únicos o múltiples. Su tamaño varía de algunos milímetros a 3 cm [4].

Se descubren generalmente durante las autopsias y son excepcionalmente sintomáticos [58].

En la endoscopia toman el aspecto de una pequeña masa grisácea polipoide.

PAPILOMAS Y PAPILOMATOSIS

Descrito por Adler en 1959, el papiloma es muy raro. En 1991 Voirin recopila en la literatura 119 casos. Representa el 3 % de los tumores benignos del esófago [31, 72].

Puede observarse a cualquier edad, pero esencialmente en el adulto después de los 50 años. No ha sido descrito en el niño [58]. La proporción en cuanto al sexo es de 1,5 hombres por 1 mujer [46, 72].

La papilomatosis del esófago se presenta en forma de papilomas múltiples, a menudo responsables de estenosis. Voirin recopila 12 observaciones de las cuales sólo 6 están bien documentadas desde el punto de vista histológico. Se observa igualmente y preferentemente en el adulto de sexo masculino, más allá de los 50 años [72].

La papilomatosis puede asociarse a: patología cutaneomucosa, acantosis nigricans, papilomatosis bronquial [33] u orofaríngea [60], o síndrome de Goltz [8]. La asociación con otras patologías digestivas (hernia hiatal, úlcera gástrica o duodenal, síndrome de Plummer-Vinson) es fortuita [72].

Ningún signo es específico. El papiloma es a menudo asintomático o produce disfagia. Se descubre habitualmente durante el examen clínico de cuadros de dolores epigástricos o retrosternales provocados por otra causa [58, 72].

La papilomatosis se revela generalmente por el examen de una disfagia, siendo las lesiones múltiples responsables de una estenosis [72]. Evoluciona muy lentamente a lo largo de numerosos años, a veces de forma intermitente.

Otros signos pueden revelar una papilomatosis digestiva: dolores o quemazón torácica al momento de la deglución, regurgitaciones, hematemesis o signos generales como anemia o adelgazamiento. Estos últimos deben hacer pensar en una transformación maligna.

Localización

El papiloma se sitúa a menudo en la cara posterior del tercio inferior del esófago, pero se observa igualmente en el tercio medio (30 % de los casos) y superior (15 % de los casos) [31, 46, 57, 72].

Anatomopatología

Macroscopia

El papiloma es un tumor intraluminal que se presenta como una formación polipoide de pequeño tamaño, la mayor parte del tiempo sésil. Su superficie es irregular, tapizada por una mucosa grisácea o rosada, a veces localmente ulcerada [58]. La papilomatosis está formada por papilomas múltiples, incluso innumerables [72].

Microscopia

El papiloma está constituido por múltiples digitaciones formadas por un eje conjuntivovascular ramificado, procedente de la submucosa, y de un epitelio escamoso estratificado que tapiza estas arborizaciones conjuntivas. La membrana basal es respetada y adopta un aspecto sesgado. No existe proliferación granulomatosa ni de leucoplasia, y la transición con la mucosa normal se hace de forma brusca [72].

El examen histológico aporta la certeza diagnóstica, pero es el examen de una pieza quirúrgica lo que permite a veces diferenciar el papiloma, es decir la papilomatosis, del carcinoma epidermoide verrugoso [72].

Etiopatogenia

Teoría inflamatoria

Ha sido durante cierto tiempo la teoría más comúnmente admitida [72]: la irritación crónica de la mucosa, a menudo debida al reflujo gastroesofágico originaría la proliferación de los papilomas. No obstante, la frecuencia de reflujo y la esofagitis péptica, comparada con la gran rareza de los papilomas y de la papilomatosis, no habla en su favor [31, 72].

Teoría viral

Numerosas lesiones cutaneomucosas han sido reconocidas, asociadas a proliferaciones de origen viral del grupo HPV *(human papilloma virus)* [56].

Algunos autores han establecido la asociación entre los papilomas virus humanos y los papilomas del esófago [21, 33, 54]. Entre estos virus, algunos tipos poseen un potencial oncógeno [56] y ha sido demostrado que la presencia de ADN (ácido desoxirribonucleico) viral en las muestras citológicas esofágicas está correlacionada con el grado de displasia o degeneración [10].

Evolución

Es habitualmente muy lenta, sin agravamiento clínico notable, pero con incremento del tamaño y número de papilomas [72].

Las complicaciones son raras; una sola observación de hematemesis reveladora ha sido recogida [21].

Ningún caso de regresión espontánea ha sido observado [54, 72].

El riesgo de degeneración maligna es importante, particularmente en caso de papilomatosis: en 4 de las 12 observaciones recopiladas en la tesis de Voirin aparecía, desde su inicio o durante la evolución, un carcinoma o una displasia marcada [21, 72].

HAMARTOMAS

Estos tumores congénitos son malformaciones embrionarias en las ques se encuentran diferentes tejidos, en particular óseos, más o menos maduros. Sólo algunos casos han sido descritos [17, 61, 62]. En 1994, Halfhide recopiló ocho casos.

Al igual que los pólipos fibrovasculares, se presentan en todos los puntos, tanto en el tránsito esofágico como en la endoscopia, y sólo el examen histológico permite diferenciar estas dos lesiones.

TUMORES VASCULARES

Comprenden esencialmente a hemangiomas desarrollados a expensas de los vasos de la submucosa. Constituyen del 2 a 3 % de los tumores benignos del esófago. La mayoría son congénitos [22].

Con frecuencia se descubren de forma fortuita o en el curso de una autopsia pues son asintomáticos. Las manifestaciones clínicas, cuando existen, son disfagia y sangrados potencialmente importantes.

Se encuentran en los tres niveles del esófago, muy a menudo en el tercio inferior. A veces son pediculados y pueden desarrollarse bajo el efecto del peristaltismo, de la misma manera que los pólipos [21].

El tránsito esofágico pone en evidencia una pequeña lesión intraparietal más o menos polipoidea [28]. La fibroendoscopia muestra pequeños nódulos polipoides [58].

Los hemolinfangiomas son extremadamente raros, sólo algunos caso han sido publicados. Se descubren habitualmente por endoscopia o autopsia [21].

ADENOMAS

Aunque el esófago contiene glándulas, los adenomas esofágicos son extremadamente raros [45]. Los pocos casos publicados conciernen a los adenomas del tercio inferior, desarrollados a partir de glándulas del cardias. La resección se impone debido a su potencial degenerativo [21, 31, 45].

OTROS TUMORES NO EPITELIALES

Rabdomioma

Es un tumor del músculo estriado del tercio superior totalmente excepcional [48].

Lipomas

Son los más frecuentes entre los tumores mesenquimatosos del tubo digestivo; no obstante, la localización esofágica es la más rara [31]. Se desarrollan en la submucosa, pero su crecimiento puede hacerse hacia la luz y formar una masa polipoide. Estos lipomas polipoides se observan a menudo en el esófago cervical.

Schwannomas

También son excepcionales: sólo han sido publicados diez casos [3, 35], de los cuales uno se presentaba como un pólipo gigante intraluminal: se trataba de un hombre de 62 años que había sufrido, 23 y 9 años antes, dos esofagotomías por schwanomas [18]. Son tumores submucosos difíciles de distinguir de otras lesiones submucosas a través de la endoscopia. Su diagnóstico precisa un estudio inmunohistoquímico que ponga en evidencia la presencia de proteína S 100 [3].

También existen los osteocondromas y los tumores glómicos [21].

Diagnóstico diferencial

DIAGNÓSTICO RADIOLÓGICO

El tránsito esofágico no permite diferenciar un tumor intraparietal de una lesión extraparietal o de una compresión extrínseca ante una imagen lagunar.

En las lesiones intraluminales el aspecto puede ser engañoso y evocar un megaesófago debido a la dilatación esofágica asociada o si la imagen lagunar interpretada como la de un cuerpo extraño en estasis [34, 40].

El diagnóstico se establece por examen endoscópico, ecoendoscópico y/o escáner.

ENDOSCOPIA

El aspecto endoscópico de las lesiones mucosas como los papilomas y de algunas lesiones intraparietales como los tumores de Abrikossoff es el de una multitud de lesiones similares: leucoplasia, carcinoma y sobre todo carcinoma verrugoso. Las biopsias deben ser profundas pues un diagnóstico equívoco de papiloma puede presentar en la periferia un carcinoma verrugoso [31].

La coloración al lugol o al azul de toluidina permite diferenciarlos de un carcinoma incipiente [46, 72].

DIAGNÓSTICOS PARTICULARES

Leiomiomas

Ningún examen permite diferenciarlos de un leiomiosarcoma, lo que justifica, para algunos autores, una indicación quirúrgica formal [52]. Los criterios ecoendoscópicos de Yamada pueden permitir afinar el diagnóstico y seleccionar los pacientes para los cuales se justifica un simple seguimiento [75].

Tumores de Abrikossoff

El diagnóstico es a veces muy delicado ante un tumor voluminoso que infiltra los órganos adyacentes y similar a un tumor maligno incluso en el examen histológico. La benignidad puede afirmarse solamente por la lentitud de la evolución y la ausencia de metástasis a largo plazo [4].

Papilomas

Las biopsias deben ser profundas pues un diagnóstico equívoco de papiloma puede comportar en su periferia un carcinoma verrugoso [31]. Ante lesiones múltiples o máximo en la papilomatosis, la imagen es la de una estenosis irregular que sugiere un carcinoma. La coloración al lugol permite habitualmente establecer el diagnóstico.

El examen histológico aporta la certeza diagnóstica, pero a veces es sólo despúes del examen de una pieza de exéresis que puede diferenciarse el papiloma o la papilomatosis del carcinoma epidermoide verrugoso [72].

Tratamiento

MÉTODOS

La resección endoscópica puede hacerse por fibroendoscopia con tubo rígido. Se utilizan diferentes técnicas: pinzas de biopsia, asa diatérmica o láser. Los riesgos son: exéresis incompleta, agresión de la mucosa [58], hemorragia y perforación en las lesiones sésiles [47]. Debe efectuarse un control inmediatamente después de la resección para comprobar la ausencia de sangrado.

En las lesiones del tercio superior la enucleación extramucosa se hace por vía cervical o por vía torácica, derecha para el tercio medio e izquierda para el tercio inferior.

Para algunos autores, en caso de reflujo asociado la operación debe incluir una corrección antirreflujo mediante fundoplicatura, por la misma vía de acceso, o técnica de Nissen o de Toupet, que necesita un segundo abordaje abdominal. Sobre todo en las lesiones voluminosas o en caso de tumor anular la enucleación puede alterar el peristaltismo del esófago y agravar así el reflujo y sus consecuencias [43, 49].

La enucleación extramucosa por videotoracoscopia ha sido propuesta últimamente por varios autores [11, 26, 58].

El enfermo se coloca en decúbito lateral y se prepara para una toracotomía. La posición del tumor es localizada por transiluminación con la ayuda de un fibroendoscopio que permite igualmente controlar la integridad de la mucosa. La capa muscular se incide por toracoscopia y el tumor se diseca progresivamente y se extirpa con la ayuda de un hilo de tracción. La integridad de la mucosa se verifica a continuación mediante insuflación [11, 58].

Las complicaciones postoperatorias son más simples que las de una toracotomía y por consiguiente la hospitalización más corta y el costo del tratamiento reducido.

La resección esofágica está rara vez indicada.

INDICACIONES

Leiomiomas

La actitud es controvertida. Para Marmuse, la exéresis debe hacerse de forma sistemática ya que la prueba de benignidad sólo puede ser aportada por el examen histológico y a menudo por el de la pieza misma [42, 43]. Para otros autores, la abstención quirúrgica es lícita ante un tumor de menos de 2 cm de diámetro, asintomático y que reúne todos los criterios radiológicos y endoscópicos de benignidad. Entonces se practica un seguimiento clínico. La exéresis se impone en caso de modificación tumoral [27, 65].

La resección endoscópica tiene pocas indicaciones: lesiones pediculadas y polipoides de pequeño tamaño [63]. Los riesgos son exéresis incompleta y agresión de la mucosa [58].

La enucleación extramucosa por vía torácica es la técnica habitual [43, 44, 49, 63]. Mannuse preconiza para los leiomiomas del tercio inferior una vía de acceso abdominal pura, que permite controlar mejor la lesión y realizar una operación antirreflujo eficaz [43].

La enucleación extramucosa por videotoracoscopia parece actualmente ser la técnica de predilección [11, 26, 58]. Permite la exéresis del leiomioma por simple vía endoscópica y al mismo tiempo el tratamiento del reflujo por vía abdominal [5, 43].

La resección esofágica está indicada en las lesiones intraparietales gigantes y las leiomiomatosis múltiples o difusas, y en algunos leiomiomas anulares, cuando la enucleación puede comprometer la vitalidad de la pared esofágica [44, 49, 63].

Los resultados del tratamiento quirúrgico son excelentes, puesto que un solo caso de recidiva ha sido publicado: un paciente que presentaba un leiomioma múltiple. La recidiva fue tal vez consecuencia de una pequeña lesión causada durante la operación [43, 67].

Pólipos fibrovasculares y lesiones polipoides

La indicación quirúrgica es formal a causa de los riesgos laríngeos y las consecuencias de la obstrucción esofágica [34]. En estos cuadros de asfixia la permeabilidad de las vías aéreas debe asegurarse si es necesario mediante la colocación de un hilo de tracción en la masa exteriorizada en la cavidad bucal [58].

En caso de lesión pequeña con pedículo fino la resección puede hacerse por vía endoscópica [29]. Ésta debe ser muy prudente debido al riesgo de enclavamiento del pólipo en la laringe [31].

Por otra parte, el nivel de implantación del pólipo determina la elección de la vía de acceso: a menudo cervical y a veces torácica [58]. Esta implantación debe ser localizada con precisión pues una vía torácica baja mal adaptada puede provocar problemas en caso de lesión voluminosa cuyo punto de partida se sitúa cerca de la boca de Killian [34, 70, 73]. Una esofagotomía vertical por debajo del cricofaríngeo, sobre la cara opuesta de la implantación de la lesión, permite reconocer el pedículo y exteriorizar el pólipo. Los vasos nutricios están vinculados individualmente y la implantación del pólipo debe ser totalmente resecada, con el fin de evitar una recidiva [58].

Después de la resección a menudo persiste una dilatación esofágica [58].

Tumor de Abrikossoff

Las indicaciones quirúrgicas son determinadas por el tamaño del tumor y la sintomatología.

Ante una lesión de pequeño tamaño y asintomática, la abstención terapéutica puede justificarse si un seguimiento clínico y endoscópico es posible [25].

La resección endoscópica se indica rara vez en las lesiones de pequeño tamaño, pero presenta el riesgo de perforación. Moreira propone un tratamiento mediante inyecciones repetidas de alcohol deshidratado en y alrededor de la lesión [47].

La exéresis y un examen histológico extemporáneo son necesarios para las lesiones sintomáticas o de más de 1 cm [47]. Si hay células granulosas en los extremos de la pieza debe realizarse una resección más amplia [25].

Cuando la lesión es maligna se indica una esofagectomía.

Después del tratamiento es necesario un seguimiento clínico y endoscópico, ya que puede aparecer otra localización de forma secundaria. No se señala ninguna precisión en la literatura con respecto al riesgo de recidiva [25].

Quistes

La mayoría de los quistes pueden ser enucleados, de la misma manera que los leiomiomas [58]. En el niño las adherencias a las estructuras mediastinales dificultan la enucleación y es preferible efectuar una simple abertura del quiste y la ablación de su contenido [30].

Papilomas

Algunos autores proponen una abstención terapéutica ante pequeñas lesiones aisladas o poco numerosas, poco o no sintomáticas, bajo seguimiento endoscópico regular [72].

El tratamiento actualmente propuesto es la resección endoscópica por asa diatérmica, con pinza caliente o por medio de láser [33, 72].

El tratamiento quirúrgico, mediante resección segmentaria o resección esofagogástrica polar superior, se indica para algunos en caso de lesiones más extensas, cuando existe una duda sobre la malignidad y para otros de forma sistemática, ante el potencial dégenerativo de la papilomatosis [72]. Para Politoske, la búsqueda de papilomavirus debería ser sistemática y su positividad debe considerar la indicación quirúrgica [54].

Después de un fracaso con el láser, Hording utilizó el interferón en una papilomatosis extendida en un paciente de 27 años, lo que aportó una mejoría funcional y endoscópica. Ante una agravación un año más tarde, un nuevo tratamiento por interferón resultó ineficaz [33].

Conclusión

Los tumores benignos del esófago son afecciones raras, cuyo diagnóstico puede actualmente hacerse más preciso gracias a los nuevos métodos de investigación que permite la ecoendoscopia.

La sensibilidad de este examen permite descubrir numerosas formas asintomáticas. Habrá que tenerlo en cuenta en la indicación terapéutica, donde la abstención y el seguimiento son a menudo la regla. En caso de operación, las técnicas modernas como la videotoracoscopia y la resección endoscópica completan, según los casos, el arsenal quirúrgico habitual.

Cualquier referencia a este artículo debe incluir la mención del artículo original: Romanet P, Cosmidis A et Faivre J. Tumeurs bénignes de l'œsophage. Encycl Méd Chir (Editions Scientifiques et Médicales Elsevier SAS, Paris, tous droits réservés), Oto-rhino-laryngologie, 20-816-A-10, 1996, 8 p.

Bibliografía

[1] Abrikossoff A. Über Myome Augehend von der Quereistreiften wirkürlichen Muskulatur. *Virchows Arch Pathol Anat* 1926 ; 260 : 215-235

[2] Amoyal P, Amoyal G, , Palazzo L. L'échoendoscopie, une nouvelle technique d'exploration des tumeurs sous-épithéliales et des compressions extrinsèques. *Gastroenterol Clin Biol* 1990 ; 14 : 8-14

[3] Arai T, Sugimura H, Suzuki M, Iwase T, Sakaramachi S, Kimura T et al. Benign schwannoma of the esophagus : report of two cases with immunohistochemical and ultrastructural studies. *Pathol Int* 1994 ; 44 : 460-465

[4] Arbona JL, Fazzi JG, Mayoral J. Congenital esophagus cysts : case report and review of the literature. *Am J Gastroenterol* 1984 ; 79 : 177-182

[5] Bardini R, Segalin A, Ruol A, Pavanello M, Perrecchia A. Videothoracoscopic enucleation of esophageal leiomyoma. *Ann Thorac Surg* 1992 ; 54 : 576-577

[6] Bloch P, Quijada J. Léiomyomatose diffuse de l'œsophage. *Gastroenterol Clin Biol* 1992 ; 16 : 890-895

[7] Botet JF, Lightdale CH. Endoscopic sonography of the upper gastrointestinal tract. *Am J Roentgenol* 1991 ; 156 : 63-68

[8] Brinson RR, Schuman BM, Mills LR, Thigpen S, Freedman S. Multiple squamous papillomas of the esophagus associated with Goltz syndrome. *Am J Gastroenterol* 1987 ; 11 : 1177-1179

[9] Burque MD, Spigland N, Bensoussan AL. Esophagal leiomyoma in children : two cases reports and review of the literature. *J Pediatr Surg* 1984 ; 24 : 1103-1107

[10] Chang F, Shen Q, Zhou S, Wang C, Wang D, Syrjanen S et al. Detection of human papillomavirus DNA in cytologic specimens derived from esophagal precancer lesions and cancer. *Scand J Gastroenterol* 1990 ; 25 : 383-388

[11] Cheynel N, Bernard A, Rat P, Brachet A, Favre JP. Enucléation d'un léiomyome œsophagien par thoracoscopie gauche. *Lyon Chir* 1995 ; 91 : 338-340

[12] Cochet B, Hohl P, Sans M, Cox JN. Asphyxia caused by impaction of an esophagal polyp. *Arch Otolaryngol* 1980 ; 106 : 176-178

[13] Coutinho DS, Soga J, Tokihiro Y. Granular cells tumors of the esophagus : a report of two cases and review of the literature. *Am J Gastroenterol* 1985 ; 80 : 758-763

[14] Crawford ES, De Bakey ME. Granular cell myoblastoma : 2 unusual cases. *Cancer* 1953 ; 6 : 786-789

[15] Crépin H. Intérêt de l'échoendoscopie dans les tumeurs bénignes sous-muqueuses de l'œsophage. [Thèse], Lyon I, 1992

[16] Di Magno EP, Regan PT, Clain JE. Human endoscopic ultrasonography. *Gastroenterology* 1982 ; 83 : 824-829

[17] Dieter RA, Riker WL, Holinger P. Pedunculated oesophagal hamartoma in a child. *J Thorac Cardiovasc Surg* 1970 ; 59 : 851-854

[18] Eberlein TJ, Hannan R, Josa M, Sugarbaker DJ. Benign schannoma of the esophagus presenting as a giant fibrovascular polyp. *Ann Thorac Surg* 1992 ; 53 : 343-345

[19] Faivre J. Indications et limites de la polypectomie œsophagienne. *Acta Endosc* 1981 ; 11 : 201-204

[20] Farrell KH, Harisson EG, Devin KD, Olson AM. Granular cell myoblastome of the esophagus. *Ann Otolaryngol* 1973 ; 82 : 784-789

[21] Fekete F, Chazouilleres O, Ganthier V, Molas G, Potet F. Un cas de papillomatose œsophagienne chez l'adulte. *Gastroenterol Clin Biol* 1988 ; 12 : 66-70

[22] Fockens P, Joep FW, Bartelsma M, Guido NJ Tytgat. Benign and malignant esophagal tumors other than squamous and adenocarcinoma. *Gastrointest Endosc Clin North Am* 1994 ; 4 : 791-801

[23] Gaede JT, Postlethwait RW, Shelburne JD, Cox JL, Hamilton F. Leiomyosarcoma of the esophagus. *J Thorac Cardiovasc Surg* 1978 ; 75 : 741-746

[24] Gallinger S, Steinhardt MJ, Goldberg M. Giant leiomyomata of the esophagus. *Am Gastroenterol* 1983 ; 78 : 708-711

[25] Germain MA, Hureau J, Gouget I, Blanc D. Tumeur d'Abrikossoff de l'œsophage. Une observation originale. Revue de la littérature. *Chirurgie* 1992 ; 118 : 107-113

[26] Gossot D, , Fourquier P. Exérèse thoracoscopique des tumeurs bénignes intrapariétales de l'œsophage. *Gastroenterol Clin Biol* 1993 ; 17 : 215-217

[27] Gossot D, Sarfati E, Celerier M. Faut-il opérer les tumeurs bénignes de l'œsophage? *Med Chir Dig* 1987 ; 16 : 483-484

[28] Govoni A. Hemangiomas of the esophagus. *Gastrointest Radiol* 1982 ; 7 : 113-117

[29] Halfhide BC, Ginai AZ, Spoelstra AA, Dees J, Vuzeski VD. Case report : A hamartoma presenting as a giant œsophagal polyp. *Br J Radiol* 1995 ; 68 : 85-88

[30] Haller JA, Shermeta DW, Donahoo JS. Life-threatening respiratory distress from mediastinal masses in infants. *Ann Thorac Surg* 1975 ; 19 : 364-370

[31] Herrera JL. Benign and metastatics tumors of the esophagus. *Gastroenterol Clin North Am* 1991 ; 20 : 775-789

[32] Hodge GB. Esophagal leiomyoma associated with an apiphrenic diverticulum and hiatus hernia. *Ann Surg* 1970 ; 36 : 538-540

[33] Hording M, Hording V, Daugaard S, Norrild B, Faber V. Human papilloma virus Type 11 in a fatal case of esophageal and bronchial papillomatosis. *Scand J Infect Dis* 1989 ; 21 : 229-231

[34] Houdelette P, Chagnon A, Dumotier J, Marthan E. Polype fibrovasculaire géant œsophagien. A propos d'une observation. *Ann Radiol* 1991 ; 34 : 204-206

[35] Iwata H, Kataoka M, Yamakawa Y. Esophagal schwannoma. *Ann Thorac Surg* 1993 ; 56 : 376-377

[36] Johanet H, Marmuse JP, Timores A, Vissuzaine C, Toublanc M, Lerol A et al. Léiomyosarcome de l'œsophage 8 ans après un diagnostic de léiomyome. *Gastroenterol Clin Biol* 1991 ; 15 : 780

[37] Kalantzis N, Laoudi F, Kallimanis G, Gabriel P, Farmakis N. The role of endoscopic ultrasonography in diagnosis of benign lesions of the upper GI tract. *Eur J Surg Oncol* 1993 ; 19 : 449-454

[38] Lack EE, Worsham F, Callihan MD, Crawford BE, Klappenbach S, Rowden G et al. Granular cell tumor : a clinicopathologic study of 110 patients. *J Surg Oncol* 1980 ; 13 : 301-316

[39] Letessier E, Aillet G, Lehur PA, Paineau J, Coudert JP, Gibaud H et al. Les tumeurs à cellules granuleuses de l'œsophage. A propos d'un cas associé à un cancer épidermoïde de l'œsophage. *J Surg* 1988 ; 125 : 337-340

[40] Letessier E, Gaillard F, Lehur PA, Paineau J, Moyon J, Visset J. Polype fibrovasculaire géant de l'œsophage. *J Chir* 1987 ; 124 : 467-470

[41] Mansour KA, Hatcher CR, Haun CL. Benign tumors of the esophagus : experience with 20 cases. *South Med J* 1977 ; 70 : 461-469

[42] Marmuse JP. Technique de l'œsophagectomie trans-hiatale. *J Chir* 1988 ; 125 : 585-592

[43] Marmuse JP, Johanet H, Louvent F, Benhamou G. Léiomyomes du tiers inférieur de l'œsophage. Intérêt de l'énucléation par voie transhiatale. *Ann Chir* 1994 ; 48 : 446-451

[44] Merlier M, Lethoai M, Leguerrier A, Bouquet P, Levasseur P, Vayre P. Les léiomyomes de l'œsophage. A propos de 20 observations. *J Chir* 1977 ; 113 : 249-254

[45] Ming SC. Tumors of the esophagus and stomach. Atlas of Tumor Pathology. Washington DC : Armed Forces Institute of Pathology, 1971 : Fasc 7 : 73-74

[46] Monnier PH, Savary M, Fontolliet CH, Huerlimann J, Ollyo JB. Les papillomes de l'œsophage. *Acta Endosc* 1989 ; 19 : 305-313

[47] Moreira LS, Dani R. Treatment of granular cell tumor of the esophagus by endoscopic injection of dehydrated alcohol. *Am J Gastroenterol* 1992 ; 87 : 659-661

[48] Nemir P, Wallace HW, Fallahnejad M. Diagnosis and surgical management of benign diseases of the esophagus. *Curr Probl Surg* 1976 ; 13 : 40-45

[49] Nosadini A, Asolati M, De Vito L, Bonavina L, Tremolada C, Perbacchia A. Le léiomyome de l'œsophage. A propos de 41 observations. *Lyon Chir* 1989 ; 85 : 22-24

[50] Ott DJ, Wolfman NT, Wu WC, Chen MY, Whit WL. Endoscopic ultrasonography of benign esophagal cyst simulating leiomyoma. *J Clin Gastroenterol* 1992 ; 15 : 85-87

[51] Owens JJ, Donovan DT, Alford EL, Mc Kechnie JC, Franklin DJ, Stewart MG et al. Life threatening presentations of fibrovascular esophagal and hypopharyngeal polyps. *Ann Otol Rhinol Laryngol* 1994 ; 103 : 838-842

[52] Pelissier E, Bachour A, Angonin R, Carbillet JP, Bosset JF. Léiomyosarcome de l'œsophage. *Chirurgie* 1989 ; 115 : 467-475

[53] Plachta A. Benign tumors of the esophagus : review of the litterature and report of 99 cases. *Am J Gastroenterol* 1962 ; 38 : 639-652

[54] Politoske EJ. Squamous papilloma of the esophagus associated with the human papillomavirus. *Gastroenterology* 1992 ; 102 : 668-673

[55] Postlethwait RW, WendeL L, Musser A. Changes in the esophagus in 1000 autopsis specimens. *J Thorac Cardiovasc Surg* 1974 ; 68 : 953-956

[56] Pothier P. Les papovavirus humains. *Sem Hop Paris* 1988 ; 64 : 451-453

[57] Quitadamo M, Benson J. Squamous papilloma of the esophagus. A case report and review of the litterature. *Am J Gastroenterol* 1988 ; 83 : 194-201

[58] Reed CE. Benign tumors of the esophagus. *Chest Surg North Am* 1994 ; 4 : 769-783

[59] Romanet PH, Maligot CH, Cosmidis A, Ponchon J. Une tumeur rare du larynx : la tumeur d'Abrikossoff. A propos de 3 observations. *J Fr ORL* 1989 ; 38 : 44-48

[60] Ruffato C, Buttazoni L, Mazzoleni GP, Mastrapaqua G. Oropharyngeale oesophagus-papillomatosis. Darstellung eines Falles. *Fortschr Roentgenstr* 1979 ; 130 : 302-306

[61] Saitoh Y, Inomata Y, Tadaki N, Mimakis S. Pedunculated intraluminal osteochondromatous hamartoma of the oesophagus. *J Otolaryngol* 1990 ; 19 : 339-342

[62] Schmith CW, Murray GF, Wilcon BR. Intramural oesophagal hamartoma. An unusual cause of progressive stricture in a child. *J Thorac Cardiovasc Surg* 1976 ; 72 : 315-318

[63] Seremetis MG, Lyons WS, De Gozman VC, Peabody JW. Meiomyomata of the esophagus. *Cancer* 1976 ; 38 : 2166-2177

[64] Skinner DB, Belsey RHR. Benign tumors of the esophagus. In : Management of esophagus disease. Philadelphia : WB Saunders, 1988 : 717 p

[65] Solomon MP, Rosenblum H, Rosato FE. Leiomyoma of the esophagus. *Ann Surg* 1984 ; 199 : 246-248

[66] Souquet JC, Napoleon B, Pujol B, Ponchon T, Keriven O, Lambert R. Echoendoscopy prior to endoscopic tumor therapy. More safety? *Endoscopy* 1993 ; 25 : 475-478

[67] Standerfer RJ, Paneth M. Recurrent leiomyoma of the esophagus. *Thorax* 1982 ; 37 : 478-479

[68] Takudo K, Nakagawa H, Tsuchiya S, Mitomo Y, Sasajima K, Shirota A. Sleeding leiomyoma of the esophagus and esophago-gastric junction zone. *Hum Pathol* 1981 ; 12 : 1006-1010

[69] Tissot E, Naouri A, Berger F. Tumeurs à cellules granuleuses d'Abrikossoff de l'œsophage. *Chirurgie* 1990 ; 116 : 861-865

[70] Totten RS, Stout AP, Humphreys GH, Moore RL. Benign tumors and cysts of the esophagus. *J Thorac Surg* 1953 ; 25 : 606-622

[71] Vince D. Adénome œsophagien. A propos d'un cas. [Thèse], Dijon, 1980

[72] Voirin ST. Papillomatose de l'œsophage chez l'adulte. A propos d'un cas. Revue de la littérature. Hypothèses physiopathologiques. [Thèse], Paris VII, 1991

[73] Vrabec, DP, Colley AT. Giant intraluminal polyp of the esophagus. *Ann Otorhinolaryngol* 1983 ; 92 : 344-348

[74] Wyatt MG, O'Donoghue DS, Clarke TJ. Malignant granular cell tumor of the oesophagus. *Eur J Surg Oncol* 1991 ; 17 : 388-391

[75] Yamada Y, Kida M, Sakaguchi T. A study on myogenic tumors of the upper gastrointestinal tract by endoscopic ultrasonograpy. With special reference to the differential diagnosis of benign and malignant lesions. *Dig Endosc* 1992 ; 4 : 396-401

[76] Yasuda K, Nakasma M, Kawai K. Endoscopic ultra-sonography in the diagnosis of submucosal tumour of the upper digestive tract. *Scand J Gastroenterol* 1986 ; 211 (suppl 123) : 47-48